

Třída II – Estetická léčba pomocí keramických zámků Clarity™ ADVANCED, Neúspěšná léčba při použití aligners (Foliová léčba)

Class II – Aesthetic Treatment with Clarity™ ADVANCED Ceramic Brackets. Patient Experienced Failure in Treatment with Aligners

Dr. Anoop Sondhi



Dr. Anoop Sondhi vystudoval zubní lékařství na Indiana University School of Dentistry a své postgraduální specializace v oboru ortodoncie dosáhl v roce 1977 na univerzitě v Illinois. Po ukončení studia působil na fakultě Oddělení ortodoncie Univerzity v Illinois. Během akademického působení na Indiana University na plný úvazek vedl na částečný úvazek vlastní soukromou praxi. Od roku 1988 se plně věnuje své vlastní praxi v Indianapolis a nadále působí jako externí profesor několika postgraduálních ortodontických programů. Pro různé lékařské a ortodontické organizace ve Spojených státech zajišťoval semináře a kurzy návazného studia. Organizoval kurzy v Kanadě, Střední Americe, Jižní Americe, Evropě, Asii, Jižní Africe, Austrálii a na Novém Zélandu.

Tato kazuistika je příkladem kazuistik obsažených v nově vydané sbírce Keramické zámky Clarity™ ADVANCED – přehled kazuistik. Pro zhlédnutí celé publikace navštivte webové stránky 3M.com/ortho a jděte na odkaz stránky Zámky Clarity ADVANCED.

Pacient

Žena, 28 let, 10 měsíců

Pacientova hlavní stížnost

Nemožnost skousnout v distálních postranních úsecích chrupu, diskrepance střední čáry. Předchozí léčba pomocí aparátu Invisalign nebyla úspěšná.

Nálezy RGT

- Kompletní trvalá dentice
- Třetí moláry extrahovány
- Atypická morfologie kořenů zubů 18, 19, 30 a 31.

Diagnóza

- Malokluze - asymetrie Angleovy II. třídy 1. oddělení
Pravá strana – poloviční Angleova II. třída
Levá strana - anomálie Angleovy I. třídy
- Výrazná diskrepance střední čáry
- Oboustranně otevřený skus v postranních úsecích

Léčebný plán

- Horní/dolní oblouk - Keramické zámky Clarity™ ADVANCED slot 0.018 – Variabilní preskripce
- Atypicky umístěná molárová kanyla k napřimění zubu 19
- Elastické tahy na pravé straně ke korekci třídy II.
- Nepřímé lepení pomocí systému Sondhi™ Rapid Set Indirect Bonding
- Neproběhly žádné mimořádné schůzky v průběhu léčby

Patient

Female; 28 years, 10 months

Patient's Main Concern

Inability to bite posterior teeth together, midline discrepancy. Previous treatment with Invisalign® was unsuccessful.

X-ray Findings

- Complete permanent dentition
- Third molars have been extracted
- Atypical root morphology noted on teeth #18, 19, 30 and 31

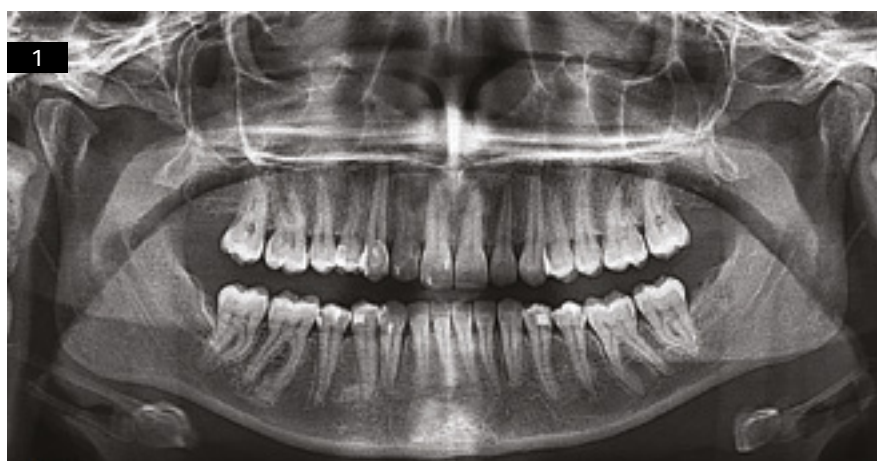Dental Analysis

- Asymmetric Class II Division 1 malocclusion
Right side half cusp Class II
Left side Class I
- Severe midline discrepancy
- Bilateral posterior open bite

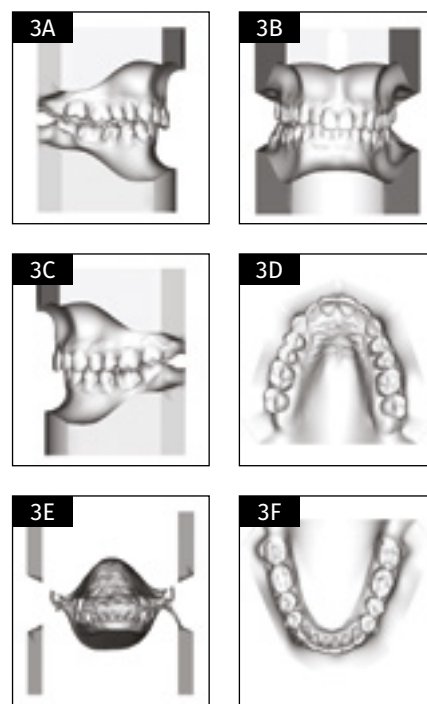
Treatment Plan

- Upper/Lower Clarity™ ADVANCED Ceramic Brackets.018 slot – Variable Prescription
- Molar tube set atypically to upright tooth #19
- Class II elastics on the right side for Class II correction
- Indirect Bonding with Sondhi™ Rapid Set Indirect Bonding System
- No emergency appointments

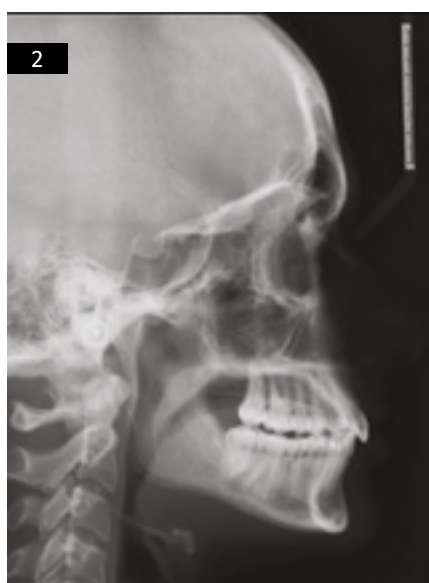| | | | |
|---|---|------------------|--|
| Léčba/Treatment | 13 měsíců/months (Březen/March 2014 – Duben/April 2015) | | |
| Maxila/Mx | 16/4/14 | Nepřímé/Indirect | .016 Nitinol SE.016x.022 Nitinol.016x.022 SS |
| Mandibula/Md | 16/4/14 | Nepřímé/Indirect | .016 Nitinol SE.016x.022 Nitinol.016x.022 SS |
| Počet návštěv/# of visits | 6 | | |
| Mimořádná návštěva/Emergencies | 0 | | |
| Celková doba léčby/Total Treatment Time | 11 měsíců/months | | |



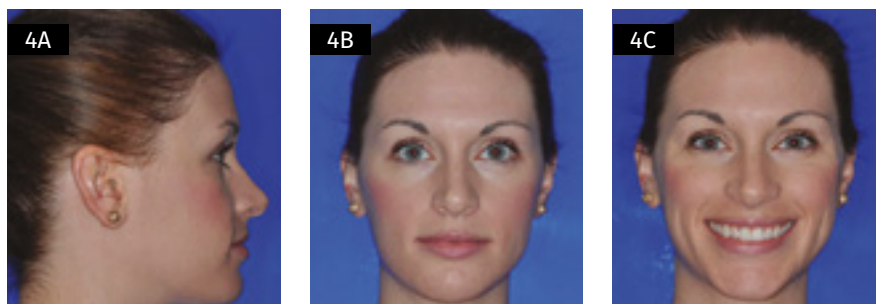
Obr. č. 1: Počáteční RTG snímky
Figure 1: Initial X-ray



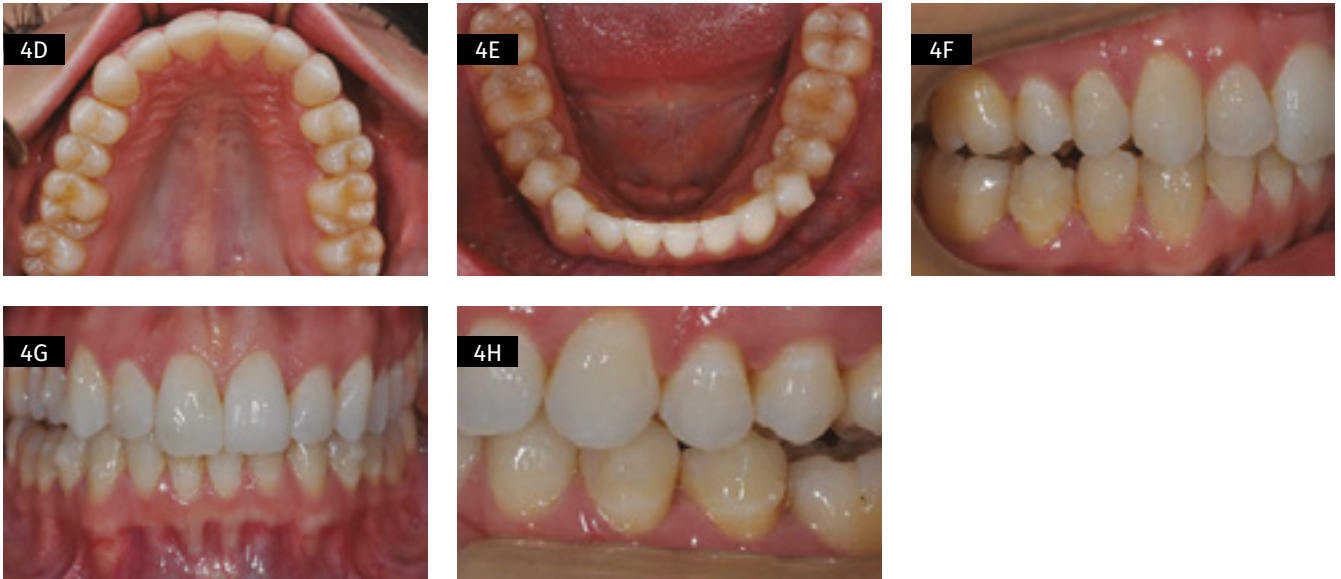
Obr. č. 3A-F: Počáteční diagnóza
Figure 3A-F: Initial dental analysis.



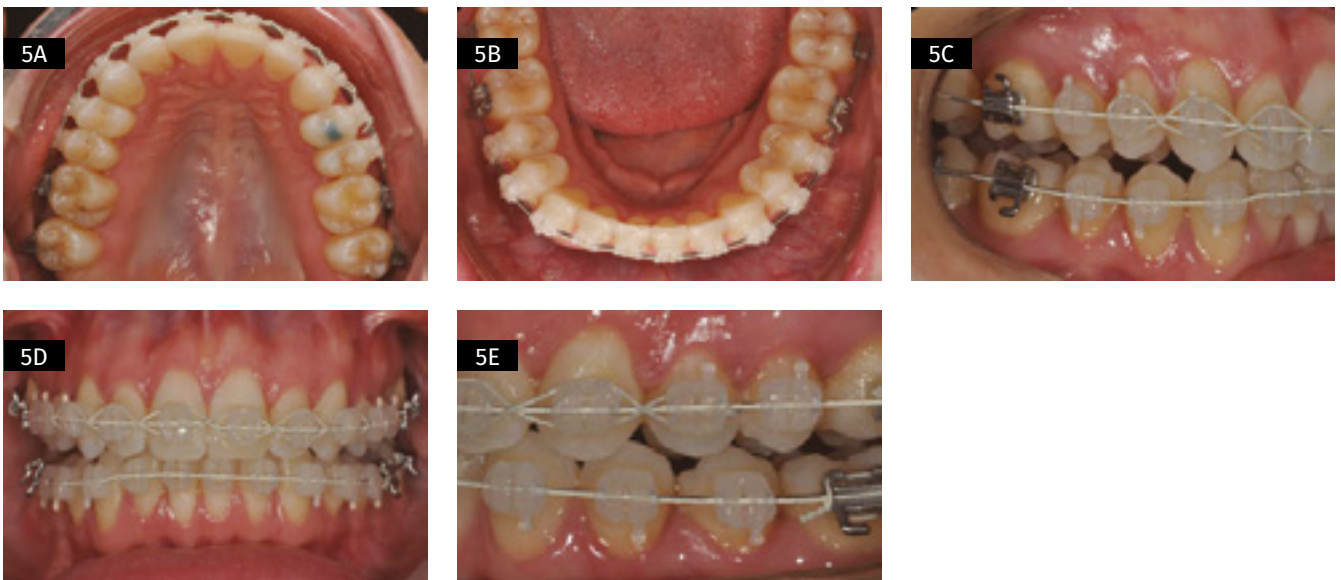
Obr. č. 2: Počáteční kefalometrická analýza
Figure 2: Initial cephalometric analysis



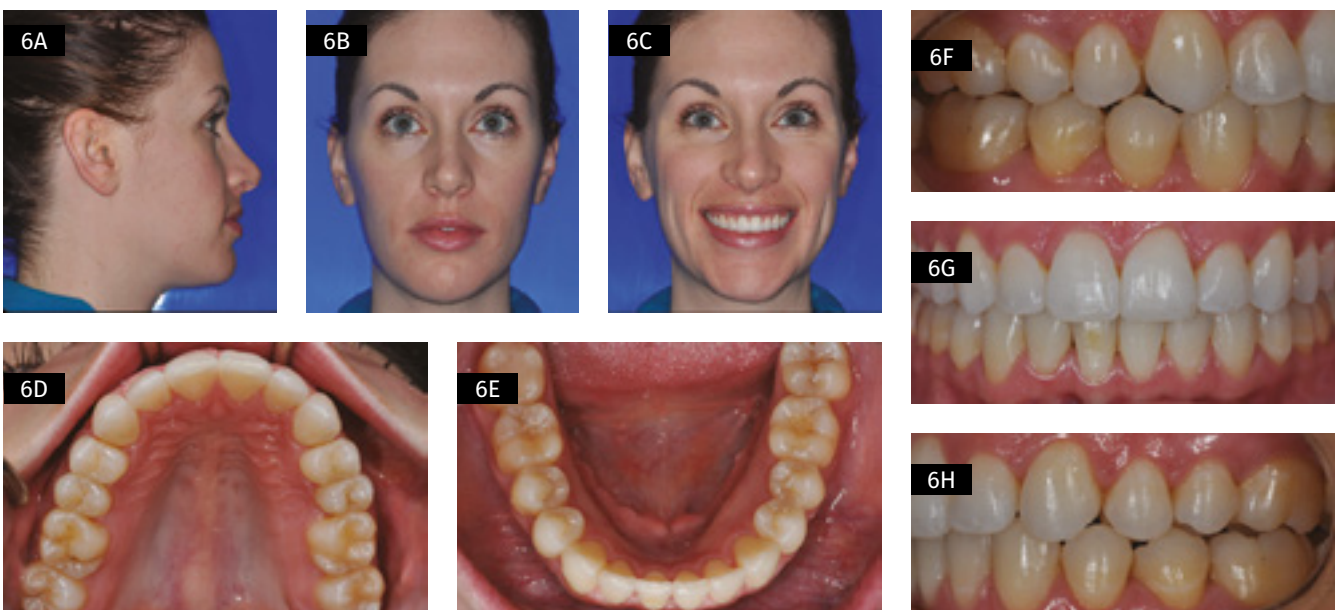Obr. č. 4A-C: Počáteční snímky/ Figure 4A-C: Initial photos



Obr. č. 4D-H: Počáteční snímky/ Figure 4D-H: Initial photos



Obr. č. 5A-E: Průběh léčby/ Figure 5A-E: Mid-treatment photos



Obr. č. 6A-H: Konečné snímky/ Figure 6A-H: Final photos.

Retence

→ Horní a dolní čelist: retainery typu .040 Essix®

Poznámky lékaře

→ Tato kazuistika demonstruje, že u dospělých pacientů, kteří nejsou indikováni pro léčbu pomocí aligners (foliovými systémy), výborně zabírá léčba pomocí nové generace estetických zámků. ■

Fotografie pacienta dodal Dr. Anoop Sondhi.

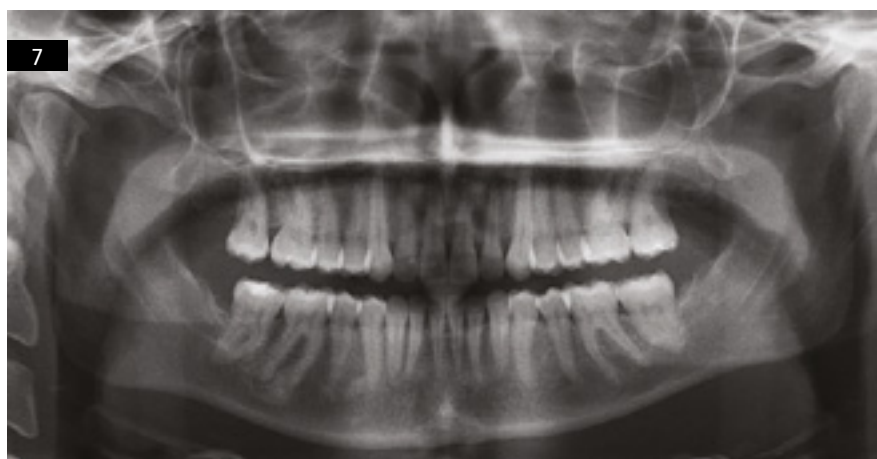
Retention

→ Maxillary and mandibular .040 Essix® Retainers

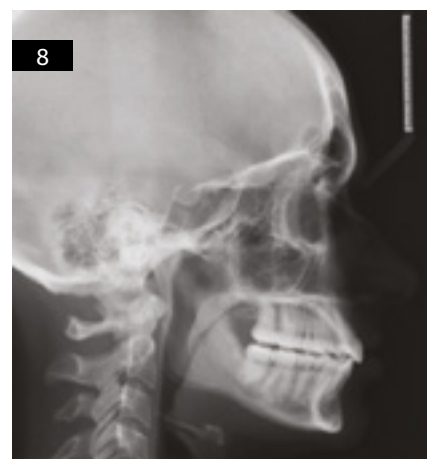Doctor's Notes

→ This case report demonstrates that adult patients who may not be particularly good candidates for aligner therapy are extremely receptive to the new generation of esthetic brackets. ■

Case photos provided by Dr. Anoop Sondhi.



Obr. č. 7: Konečné RTG
Figure 7: Final X-ray



Obr. č. 8: Konečná kefalometrická analýza
Figure 8: Final cephalometric analysis.

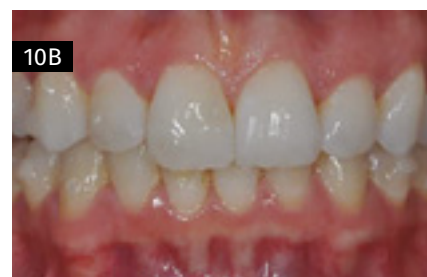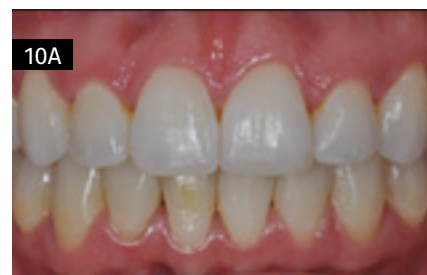Počáteční analýza

Skeletal Measurements

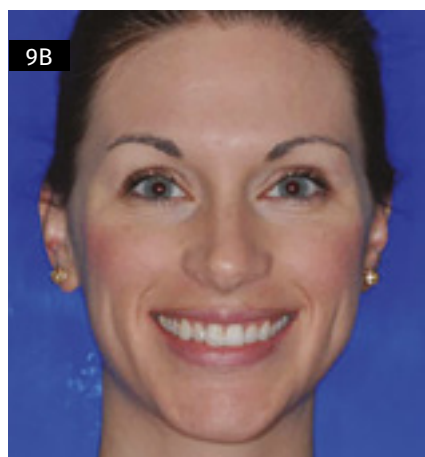
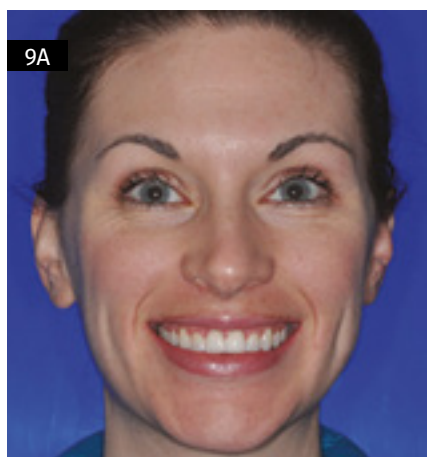
| | | | | |
|--------------------------------|------|------|-----|-------|
| Convexity (NA-APo) (9) | 3.4 | 4.9 | 3.0 | -0.5 |
| Facial Angle (FH-NPo) (°) | 93.8 | 88.6 | 3.0 | 1.7 * |
| SNA (°) | 83.8 | 82.0 | 3.5 | 0.5 |
| SNB (°) | 81.3 | 80.9 | 3.4 | 0.1 |
| ANB (°) | 2.5 | 1.6 | 1.5 | 0.6 |
| Palatal-Mand Angle (PP-MP) (°) | 20.0 | 25.0 | 6.0 | -0.8 |
| Y-Axis (SGn-SN) (°) | 64.5 | 67.0 | 5.5 | -0.5 |

Dental Measurements

| | | | | |
|---------------------|------|-------|-----|----------|
| Occ Plane to FH (°) | -2.6 | -11.0 | 2.0 | 4.2 **** |
| IMPA (L1-MP) (°) | 93.5 | 95.0 | 7.0 | -0.2 |
| Wits Appraisal (mm) | -0.5 | -1.0 | 1.0 | 0.5 |



Obr. č. 10A-B: Počáteční vs. konečné snímky/
Figure 10A-B: Initial vs. final photos



Obr. č. 9A-B: Počáteční vs. konečné snímky/
Figure 9A-B: Initial vs. final photos

