Individuální membrána Yxoss – Kazuistika

Chirurg:
Dr. Marcus Seiler, MSc,
Filderstadt

59letý pacient s kombinovaným horizontálním a vertikálním defektem kosti v oblastech 35-37 a 45-47, navíc komplikovaným stavem měkkých tkání.

1. Výchozí klinická situace

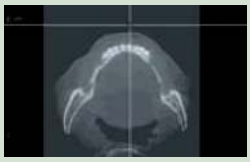
2. Zobrazení signifikantního horizontálního defektu v distálním úseku

3. Koronární zobrazení distálního úseku

4. 3D rekonstrukce zobrazující deficit kosti

5. Chirurgický přístup technikou děleného laloku

6. Expozice alveolárního hřebene po preparaci děleného laloku

7. Yxoss CBR® mřížková dlaha s předem stanoveným bodem zlomu

8. Odběr kosti z retromolární oblasti dutým trepanačním vrtákem

9. Rozmělnění kostních válců v kostním mlýnku

10. Směs autologního materiálu a Geistlich Bio-Oss® (poměr 1:1)

11. Yxoss CBR® naplněná směsí autologní kosti a Geistlich Bio-Oss®

12. Yxoss CBR® in situ s fixačními šroubky

13. Uzávěr rány s již aplikovanou kolagenní membránou (Geistlich Bio-Gide®)

14. Sutura ve dvou vrstvách Gore-Tex®

15. CBCT kontrola pět měsíců pooperačně – axiální řezy

16. CBCT kontrola pět měsíců pooperačně – koronární řezy

17. Klinická situace čtyři týdny po zhojení měkkých tkání

18. Vzhled regenerovaného alveolárního výběžku v oblasti 35-37

19. Zavedené implantáty v oblasti 35-37 pro následné zhotovení jednotlivých korunkových náhrad

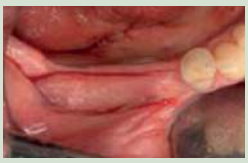
20. Krestální incize pro odstranění Yxoss CBR®

21. Odstranění fixačních šroubků

22. Separace v „bodu zlomu“ raspatoriem

23. Odstraněné mřížky Yxoss CBR® po separaci v místě zlomu

24. Regenerovaná kost alveolárního výběžku v oblasti 45-47

25. Zavedení tří zubních implantátů v oblasti 45-47

26. Zhojené měkké tkáně se zavedenými vhojovacími válečky

27. Pooperační OPG po zavedení implantátů

28. Protetická fáze se zavedenými otiskovacími piny

29. Definitivní protetická práce